بسم الله الرحمن الرحیم

آزمایشگاه انگل شناسی

دانشکده پزشکی افضلی پور

گروه انگل شناسی پزشکی


Human Parasitology
Medical Protozoology
Medical Helminthology
Medical Entomology
• Class Lobosea
• Class Zoomastigophorea
• Class Sporozoa
• Class Ciliophora
• Class Nematoda
• Class Trematoda
• Class Cestoda
• Class Metacanthocephala
• Class Insecta
• Class Arachnida
• Class Crustacea
• Class Chilopoda

Protozoa

Empire	Kingdom	Phylum	Class	Order	Genus
Eukariyota	Archezoa	Metamonada	Trepomonadea	Diplomonadida	Giardia
				Entromonadida	Entromonas
			Retortamonadea	Retortomonadida	Chilomastix
					Retortomonas
		Microspora	Microsporea	Microsporida	Encephalitozoon
					Enterocytozoon
					Nosema
					Septata
					Trachiplistophor
	Protozoa	Percolozoa	Heterolobosea	Shizopyrenida	Negleria
		Parabasala	Trichomonadea	Trichomonadida	Dientamoeba
					Trichomonas
		Euglenozoa	Kinetoplastidea	Trypanosomatida	Leishmania
					Trypanozoma
		Cilliophora	Litostomatea	Vestibuliferida	Balantidium
		Apicomplexa (Sporozoa)	Coccidea	Eimeriida	Cryptosporidium
					Cyclospora
					Isospora
					Sarcocystis
					Toxoplasma
			Haematozoea	Haemosporida	Plasmodium
				Piroplasmida	Babesia
		Rhizopoda	Lobosea	Acanthapodida	Acanthamoeba
					Balamuthia
			Entamoebidea	Euamoebida	Endolimax
					Entamoeba
					Iodamoeba

تک یاخته های روده ای (آمیب ها)

آنتامبا هیستولیتیکا
Entamoeba histolytica

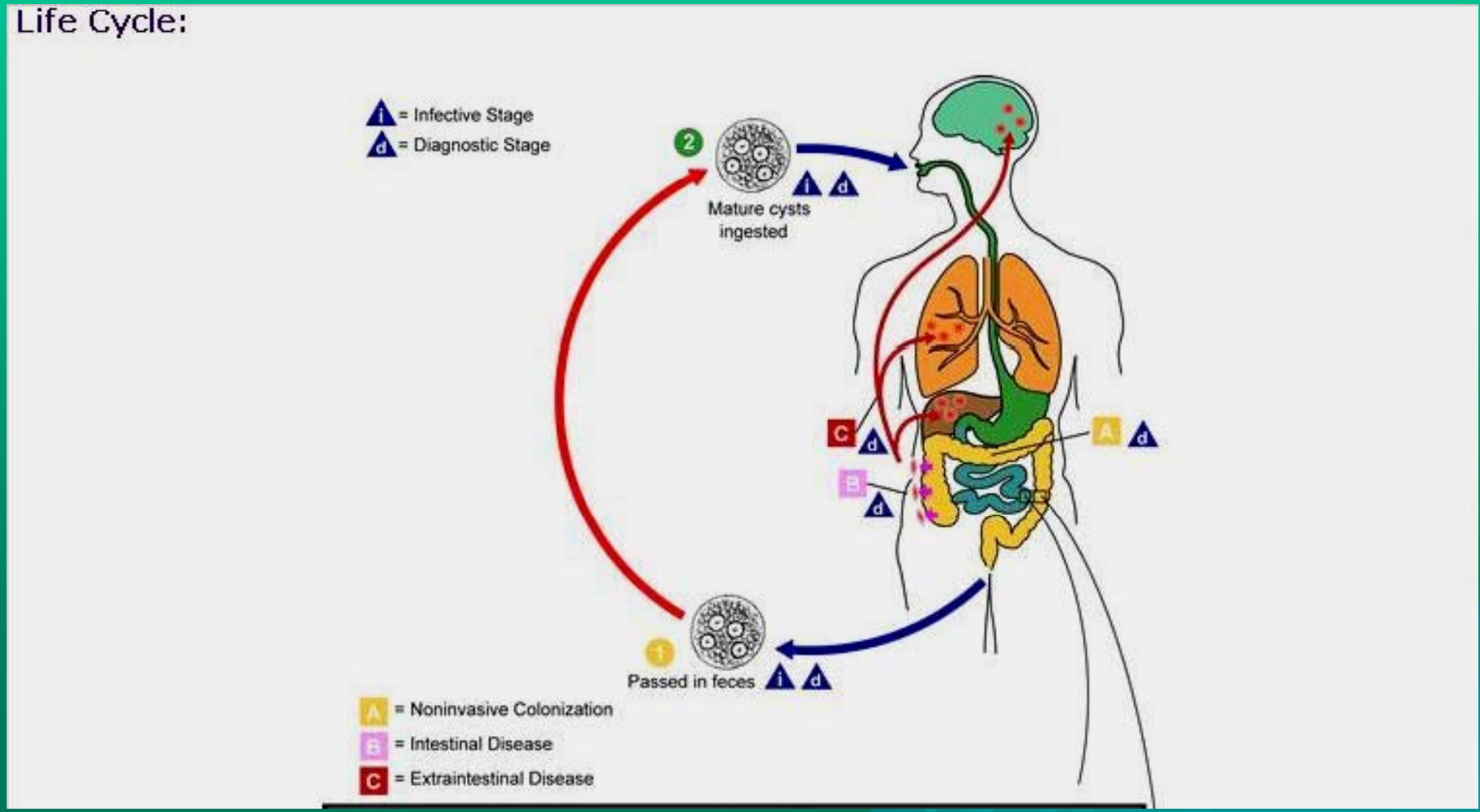

تک یاخته های روده ای
(آمیب ها)
آنتامبا هیستولیتیکا
Entamoeba histolytica

توضیحات مورفولوژی: کلیدهای تشخیصی

- اندازهً تروفوزوئیتها از ۱۰ تا ۶۰ میکرون می باشد
- اشکال تروفوزوئیت متفاوت است
- پاهای کاذب دراز وشبه انگشتی است
- هسته حبابی شکل است
- واکوئولهای گوارشی وانقباضی در حالت مهاجم گاهی دارای گلبول قرمز هستند
- هسته با غشاء کروماتینی و منظم(هسته حبابی شکل است)
- کاریوزوم مرکزی ودر جدار داخلی هسته دانه های کروماتینی منظم وجود دارد
- جدار تروفوزوئیت نازک ونامنظم می باشد(برخلاف کیست)
- هسته معمولا در نمونه های رنگ نشده دیده نمی شود
- در نمونه های مدفوع تازه حرکت فعال دارد
- کیست دارای یک تا چهار هسته است

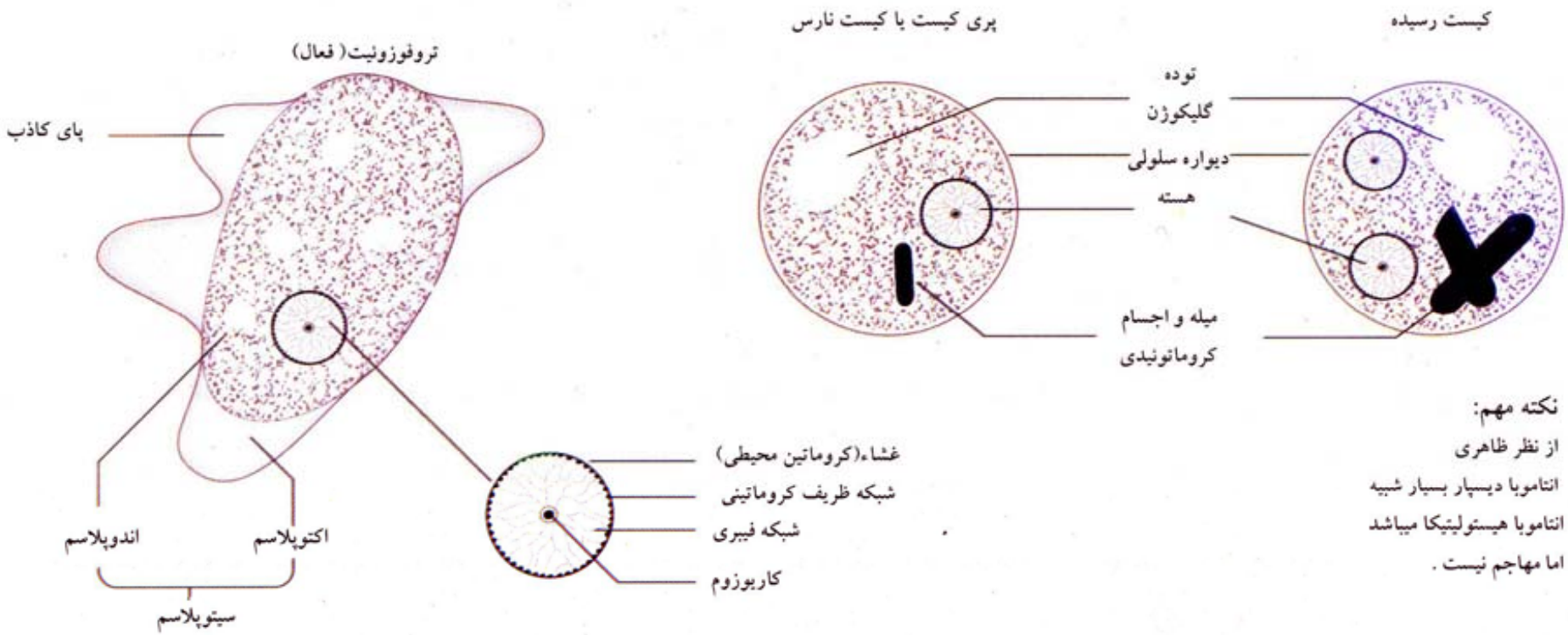

نکته مهم:

از نظر ظاهری

انتاموبا دیسپار بسیار شبیه

انتاموبا هیستولیتیکا میباشد

اما مهاجم نیست .

Amebiasis

[Entamoeba histolytica]

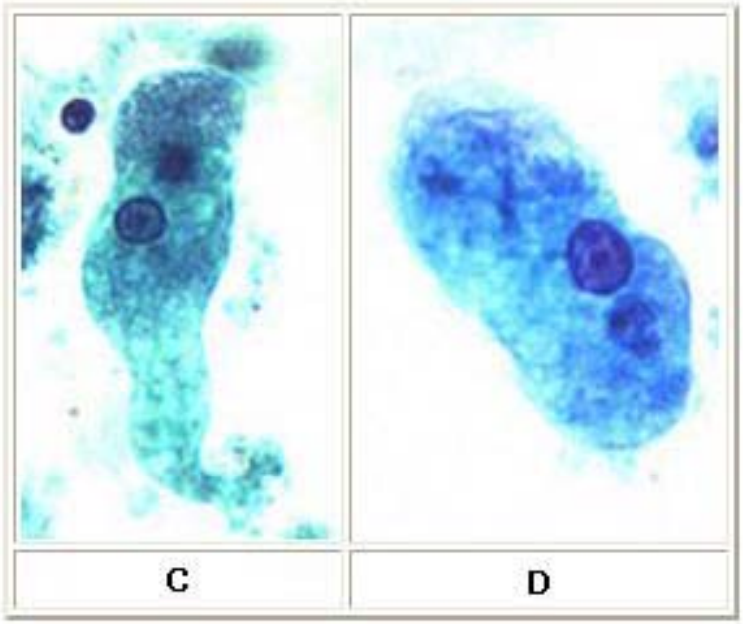

Microscopy

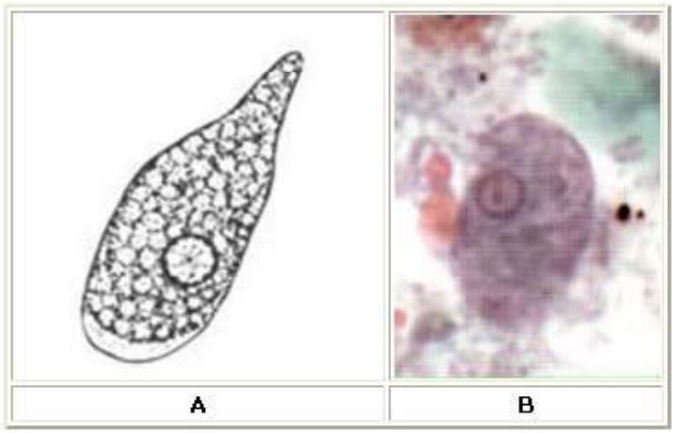

A, **B**, **C**, **D:** Trophozoites of *Entamoeba histolytica/dispar*, line drawing (**A**) and trichrome stain (**B**, **C**, **D**). *Reminder: in the absence of erythrophagocytosis, the pathogenic E. histolytica is morphologically indistinguishable from the nonpathogenic E. dispar!* Each trophozoite has a single nucleus, which has a centrally placed karyosome and uniformly distributed peripheral chromatin. (This typical appearance of the nucleus is not always observed: some trophozoites can have nuclei with an eccentric karyosome and unevenly distributed peripheral chromatin.) The cytoplasm has a granular or "ground-glass" appearance. *Entamoeba histolytica/dispar* trophozoites measure usually 15 to 20 µm (range 10 to 60 µm), tending to be more elongated in diarrheal stool. **B:** Specimen contributed by Dr. Ray Kaplan, SmithKline Beecham, Atlanta, GA.

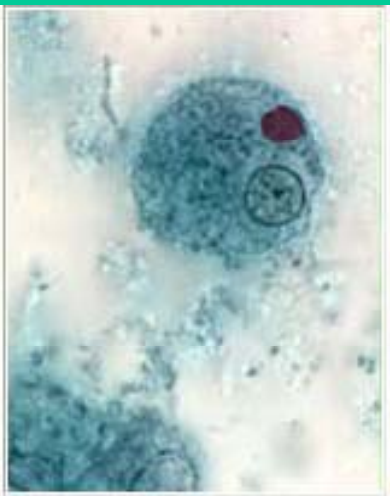

E

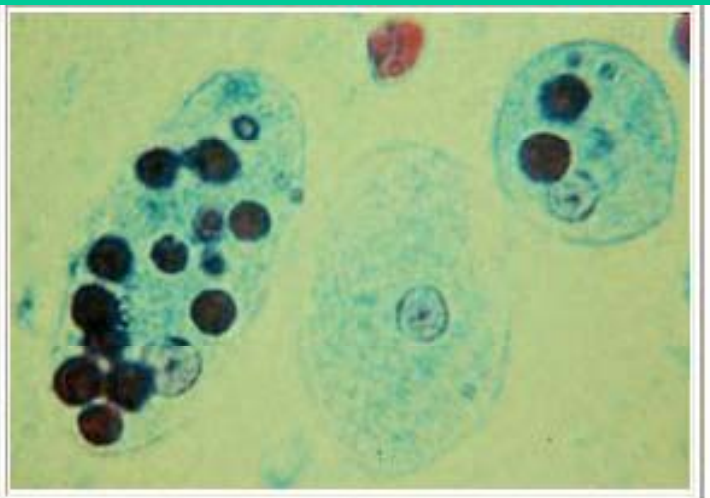

F

E, **F:** Trophozoites of *Entamoeba histolytica* with ingested erythrocytes (trichrome stain). The ingested erythrocytes appear as dark inclusions. Erythrophagocytosis is the only morphologic characteristic that can be used to differentiate *E. histolytica* from the nonpathogenic *E. dispar*. In these specimens, the parasite nuclei have the typical small, centrally located karyosome, and thin, uniform peripheral chromatin. **E:** Specimen contributed by the Texas Department of Health.

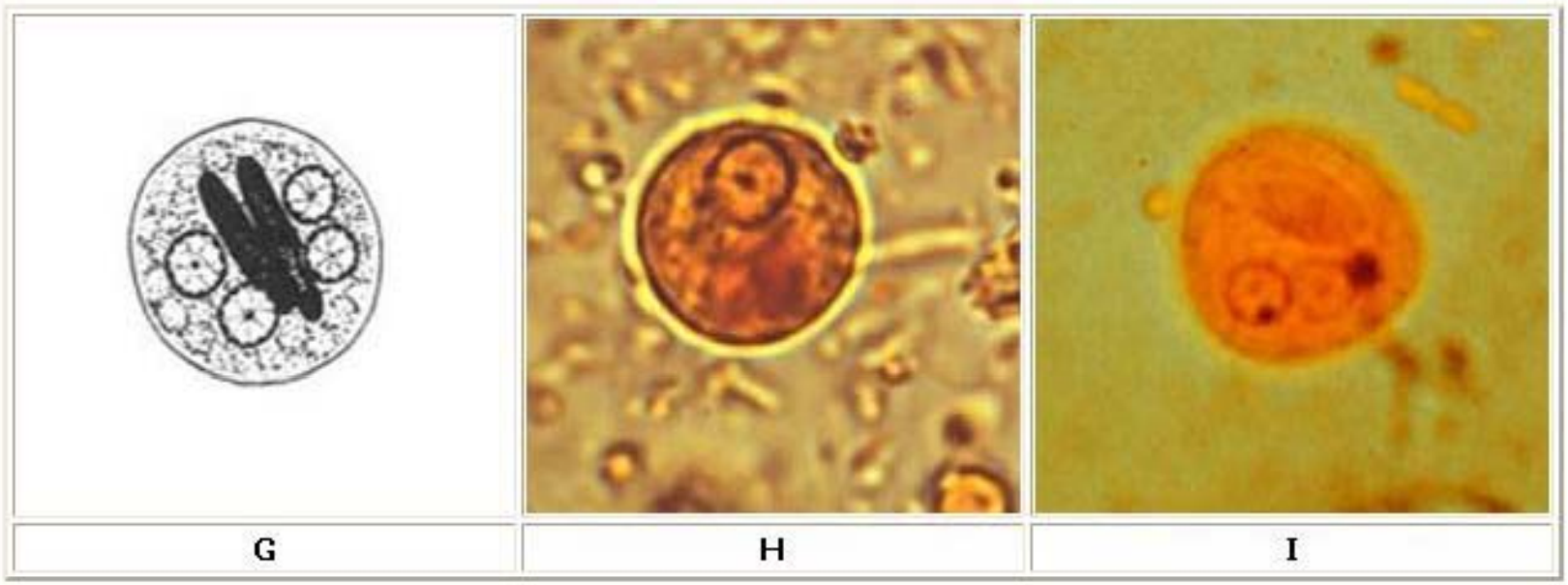

G, **H**, **I:** Cysts of *Entamoeba histolytica/dispar*, line drawing (**G**), wet mounts stained with iodine (**H**, **I**). The cysts are usually spherical and often have a halo (**H**, **I**). Mature cysts have 4 nuclei. The cyst in **H** appears uninucleate while in **I**, **J**, and **K** 2 to 3 nuclei are visible in the focal plane (the fourth nucleus is coming into focus in **J**). The nuclei have characteristically centrally located karyosomes, and fine, uniformly distributed peripheral chromatin. The cysts in **I**, **J**, and **K** contain chromatoid bodies with the one in **J** being particularly well demonstrated, with typically blunted ends. *Entamoeba histolytica* cysts usually measure 12 to 15 µm.

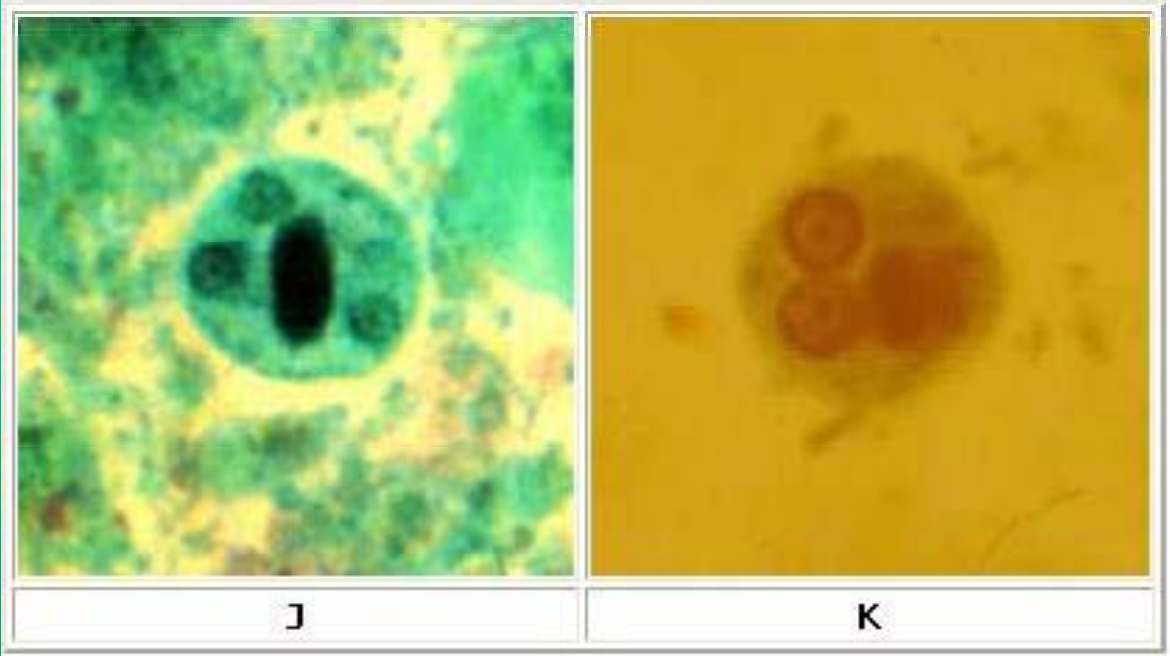

J, K: Cysts of *Entamoeba histolytica/dispar*, permanent preparations stained with trichrome.

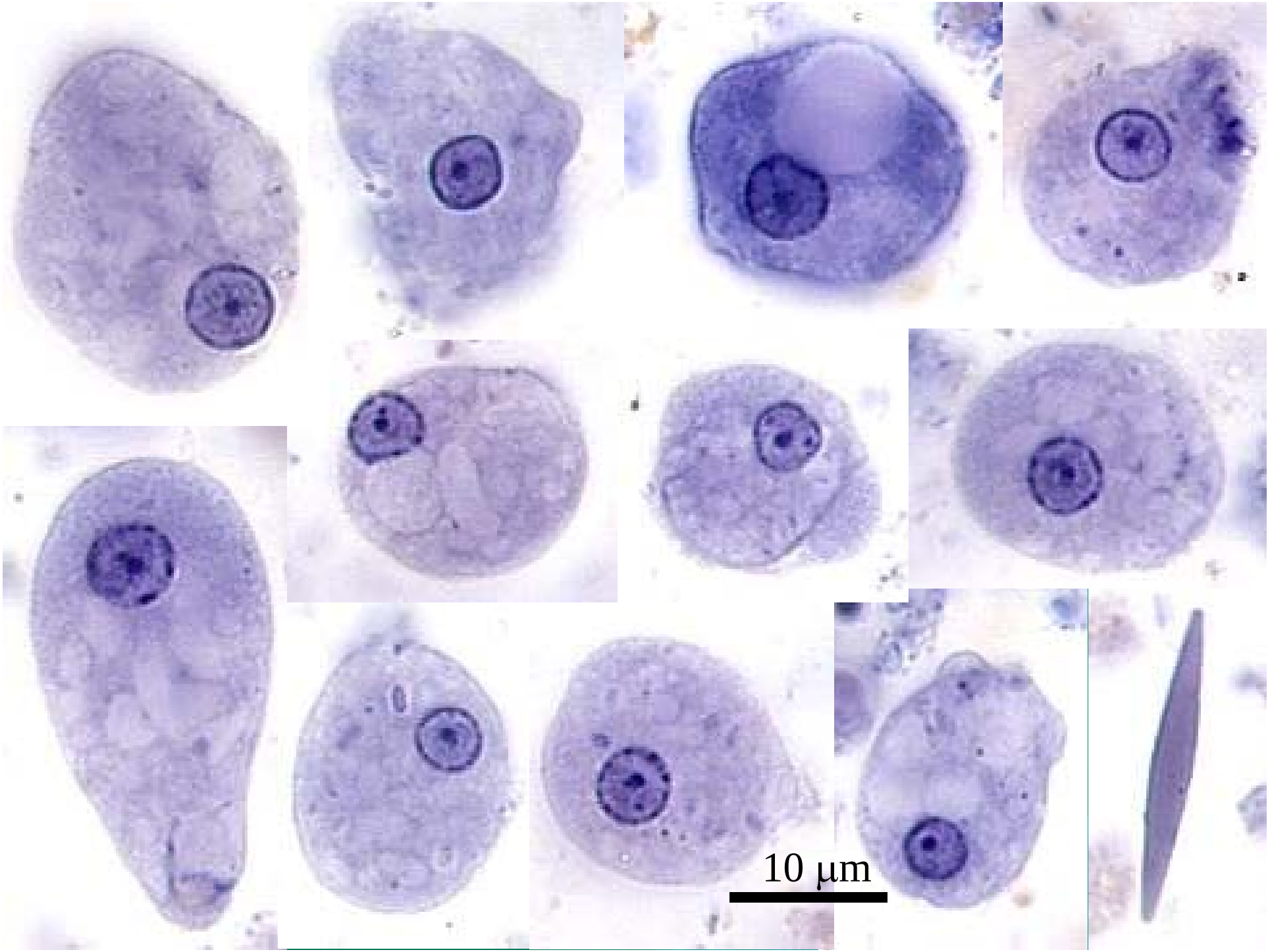
10 μm

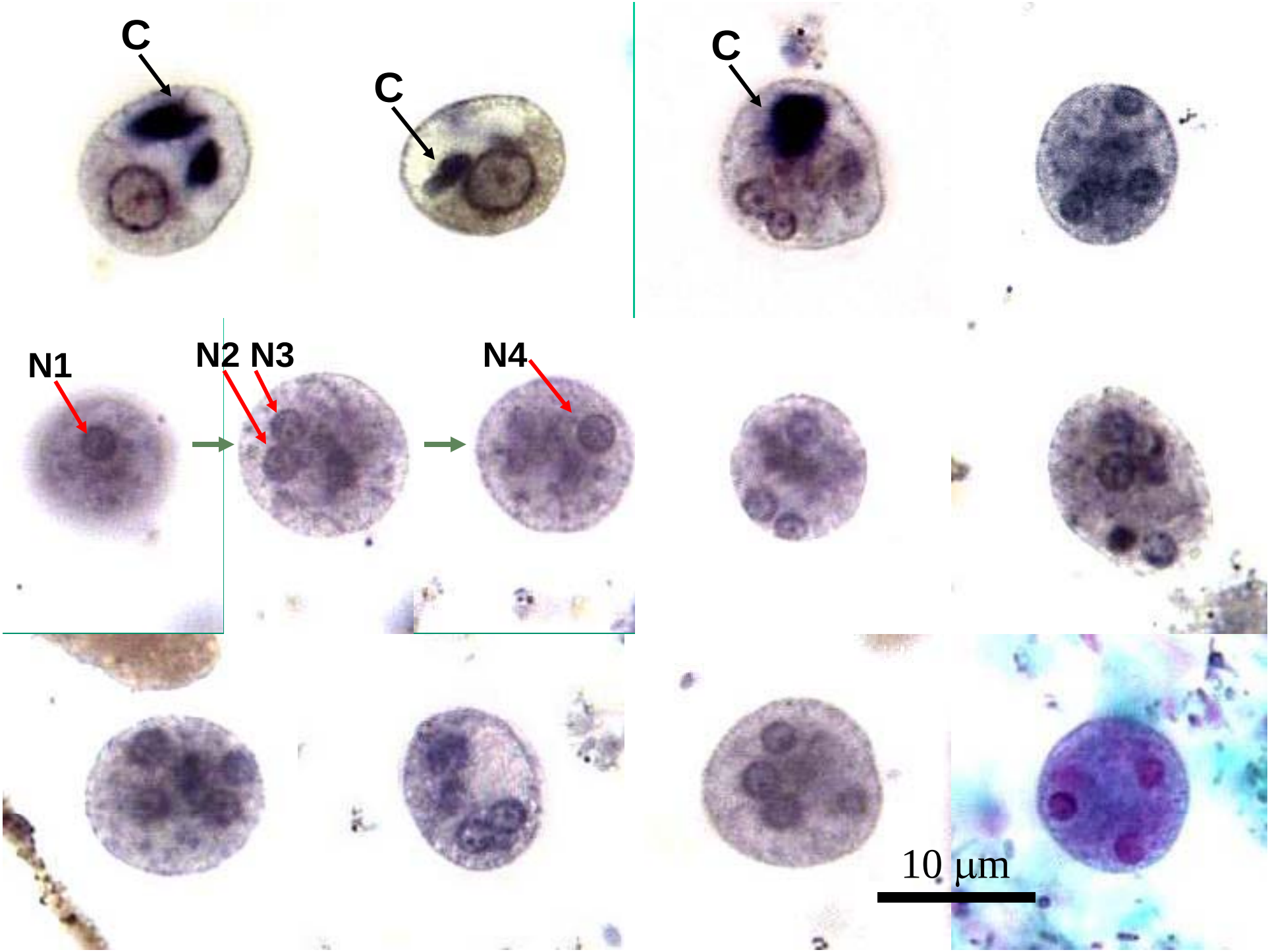
C
C
C
N1
N2 N3
N4
10 µm

آنتامبا کلی
Entamoeba coli

- **کلیدهای تشخیصی تروفوزوئیت**
- اندازهً بین ۱۵ تا ۳۰ میکرون است
- شکل تروفوزوئیت ها نامنظم است
- شبکه ی کروماتین مانند چرخ درشکه است
- داخل سیتو پلاسم تعداد زیادی واکوئول دارند
- دارای یک هسته با غشاء کروماتینی خشن ونامنظم است
- کاریوزوم نزدیک به محیط هسته (کاریوزوم کناری) و بزرگتر از کاریوزوم هیستولیتیکا می باشد
- پاهای کاذب کوتاه وپهن هستند(تاولی شکل)
- هسته مهمترین وجه تشخیص آنتامبا کلی از آنتامبا هیستولیتیکا
- هسته در نمونه های رنگ نشده دیده می شود
- واکوئل ها فاقد گلبول قرمز هستند

- **کلیدهای تشخیصی کیست**
- کیست به صورت دو تا هشت هسته ای
- کیست جوان دارای واکوئولهای گلیکوژنی می باشد
- اجسام کروماتینی لانستی شکل هستند
- هاله ای شفاف اطراف کیست وجود دارد
- غشاء کیست رنگ پذیر نیست
- کاریوزوم کناری است

Nonpathogenic amebas (1)

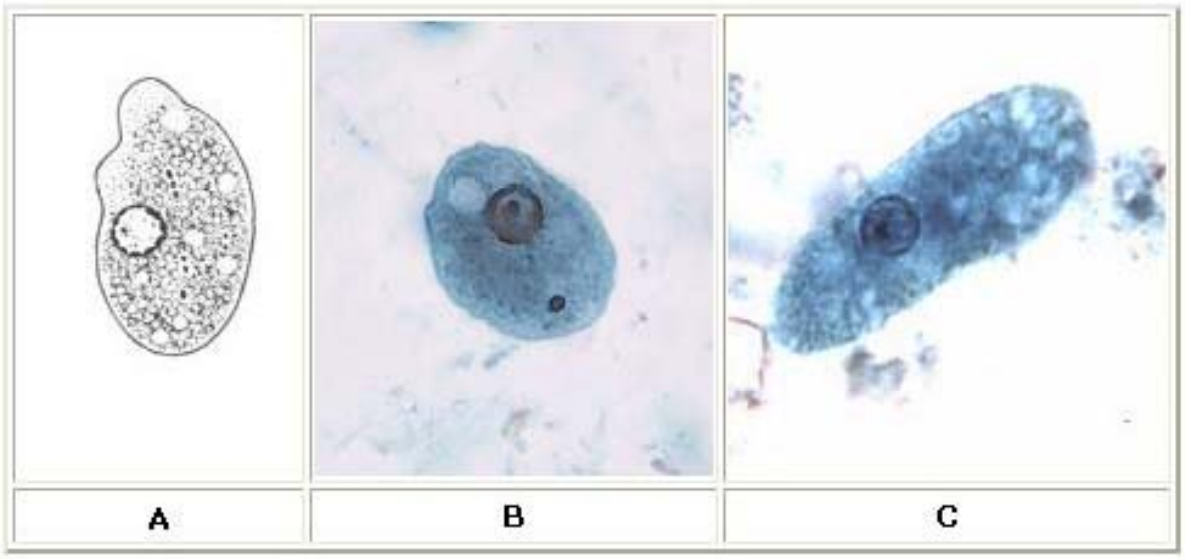

A, **B**, **C:** Trophozoites of *Entamoeba coli*. Line drawing (**A**) and trichrome stain (**B**, **C**). The trophozoites each have one nucleus with characteristically a large, eccentric karyosome and coarse, irregular peripheral chromatin. The cytoplasm is coarse and vacuolated ("dirty" cytoplasm) as illustrated in **C**. Occasionally the cytoplasm contains ingested bacteria (**B**), yeasts or other materials. The trophozoites of *E. coli* measure usually 20 to 25 µm, but they can be elongated (**C**) and reach up to 50 µm.

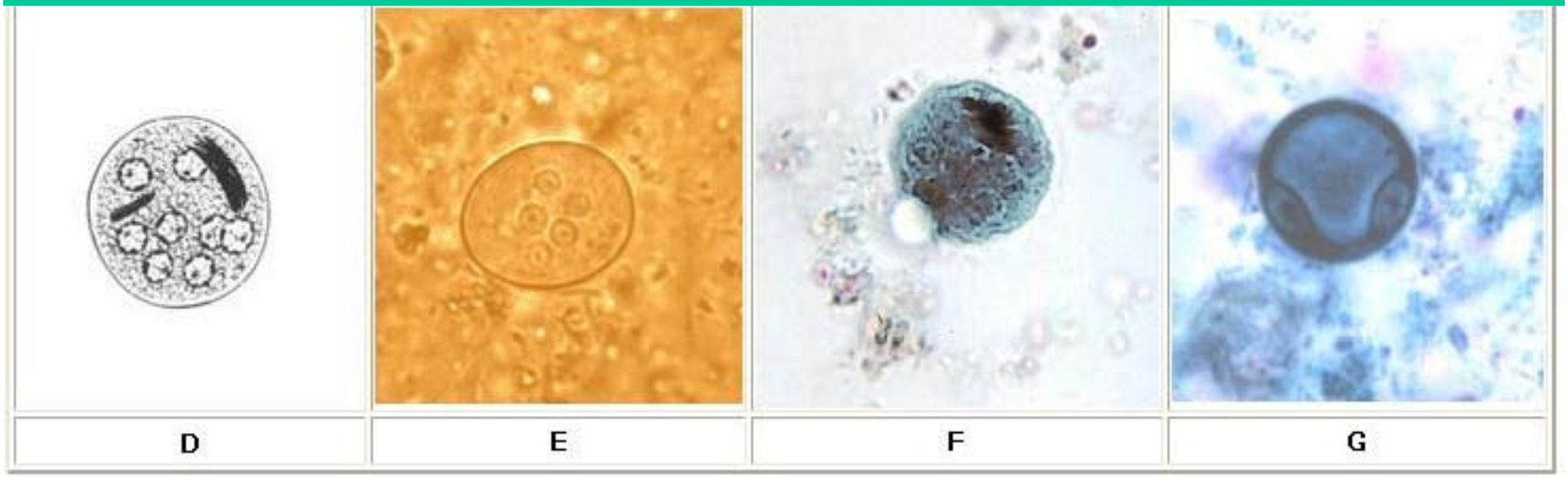

D, **E**, **F**, **G:** Cysts of *Entamoeba coli*. Line drawing (**D**), wet mount in iodine (**E**), and trichrome stain (**F**, **G**). Mature cysts typically have 8 nuclei, and measure usually 15 to 25 µm (range 10 to 35 µm). The cyst in **E** shows 5 nuclei visible in this focal plane. The cyst in **G** is an immature, binucleate form, frequently seen with *E. coli*, where a large glycogen vacuole pushes the nuclei to opposite sides. Chromatoid bodies are seen less frequently than in *E. histolytica*. When present they are usually splinter like with pointed ends (**F**) and thus different from the chromatoid bodies of *E. histolytica*, which have rounded ends.

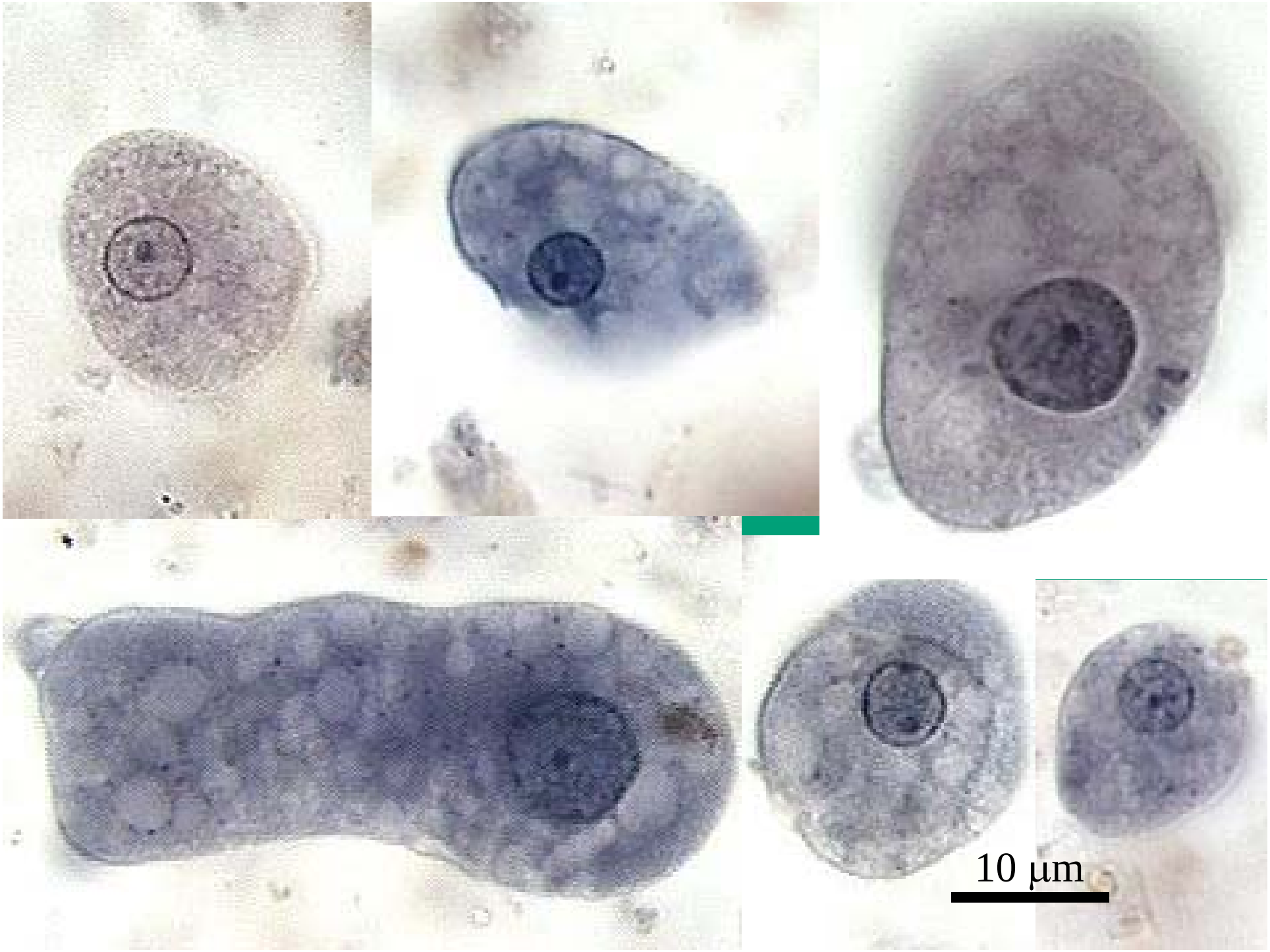
10 μm

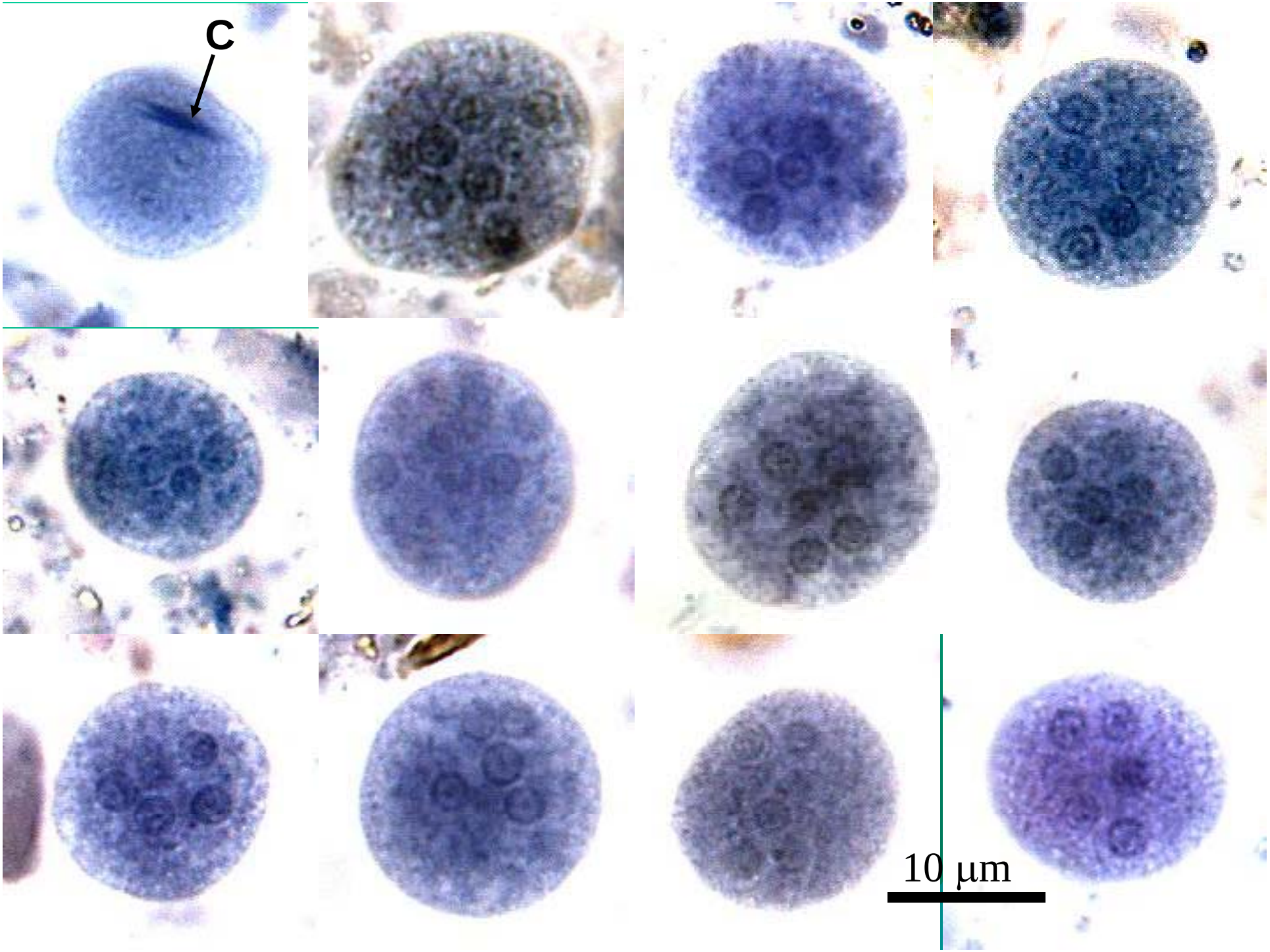
C
10 µm

یدامبا بوچلی
Iodamoeba butschlii

کلیدهای تشخیص تروفوزوئیت

- اندازه بین ۴ تا ۱۱ میکرون
- تروفوزوئیت شکل نامنظم دارد
- دارای جسم گلیکوژنی بزرگی
- یک هسته با کاریوزوم مرکزی وشکل مخصوص دارد
- پاهای کاذب پهن و انگشت مانند و هیالینی هستند

کلیدهای تشخیص کیست

- اندازه ۸ تا ۱۵ میکرون
- کیست غالبا دارای واکوئول گلیکوژنی می باشد
- کیست دارای یک و به ندرت دو هسته است
- کیست غالبا دارای واکوئول گلیکوژنی می باشد

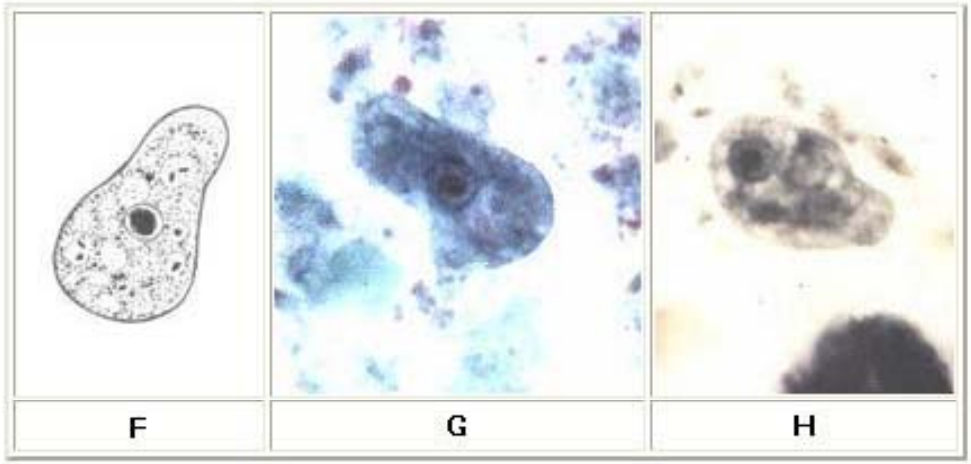

F, **G**, **H:** *Iodamoeba buetschlii* trophozoites. The trophozoites (line drawing, **F**; trichrome stain, **G**; iron hematoxylin stain, **H**) each have one nucleus with a large, usually central karyosome surrounded by refractile, achromatic granules. Their cytoplasm is coarsely granular, vacuolated and can contain bacteria, yeasts or other materials. The trophozoites measure usually 12 to 15 µm (range 8 to 20 µm).

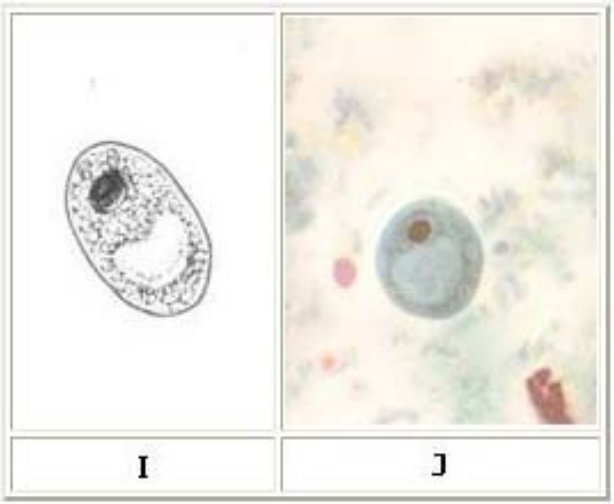

I, **J:** *Iodamoeba buetschlii* cysts. The cyst (line drawing, **I**; trichrome stain, **J**) have only one nucleus with a large, usually eccentric karyosome. They do not have chromatoid bodies but have a compact, well defined glycogen mass. The cysts measure usually 10 to 12 µm (range 5 to 20 µm) and their shape varies from ovoidal to rounded.

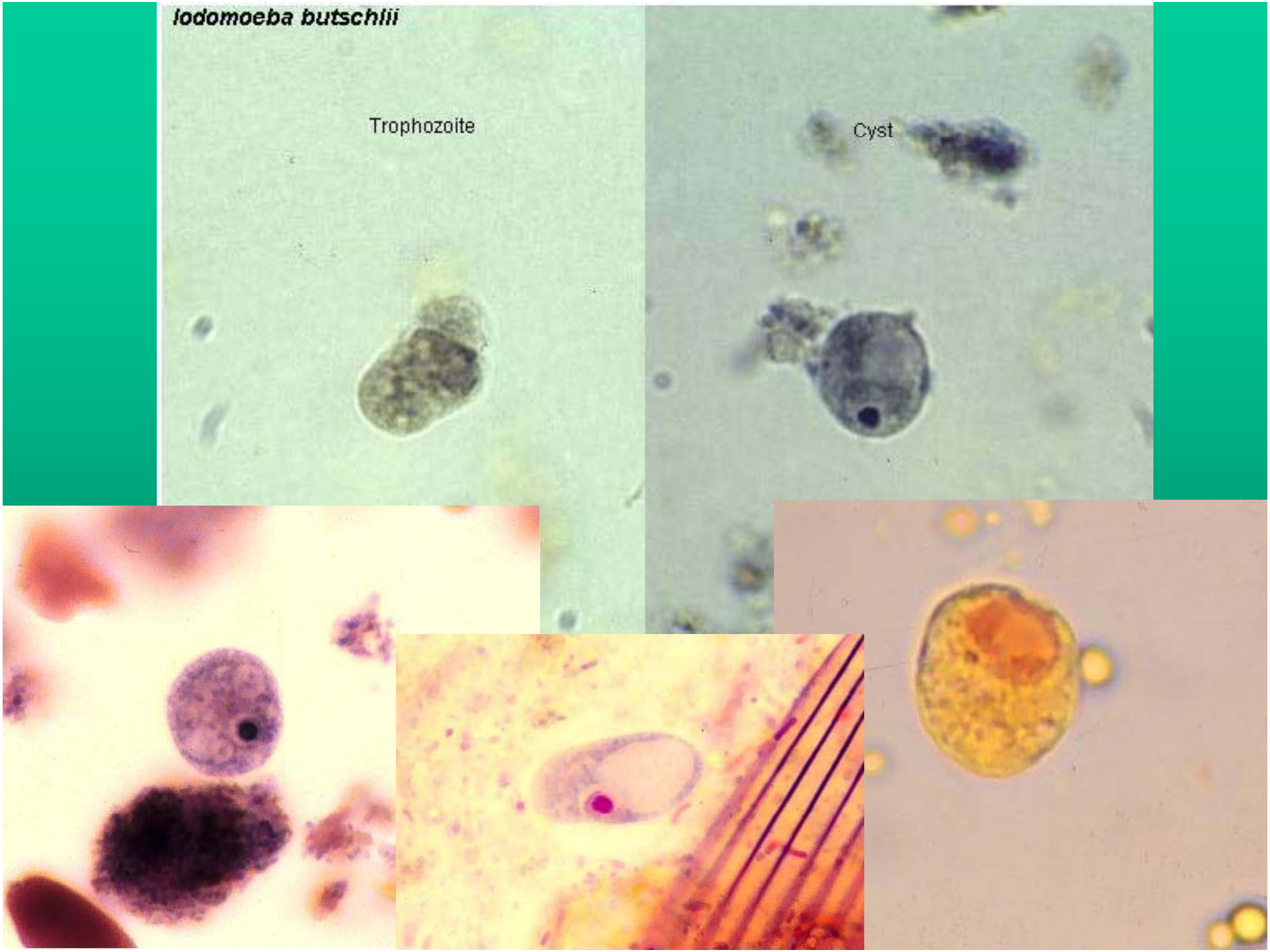
Iodomoeba butschlii
Trophozoite
Cyst

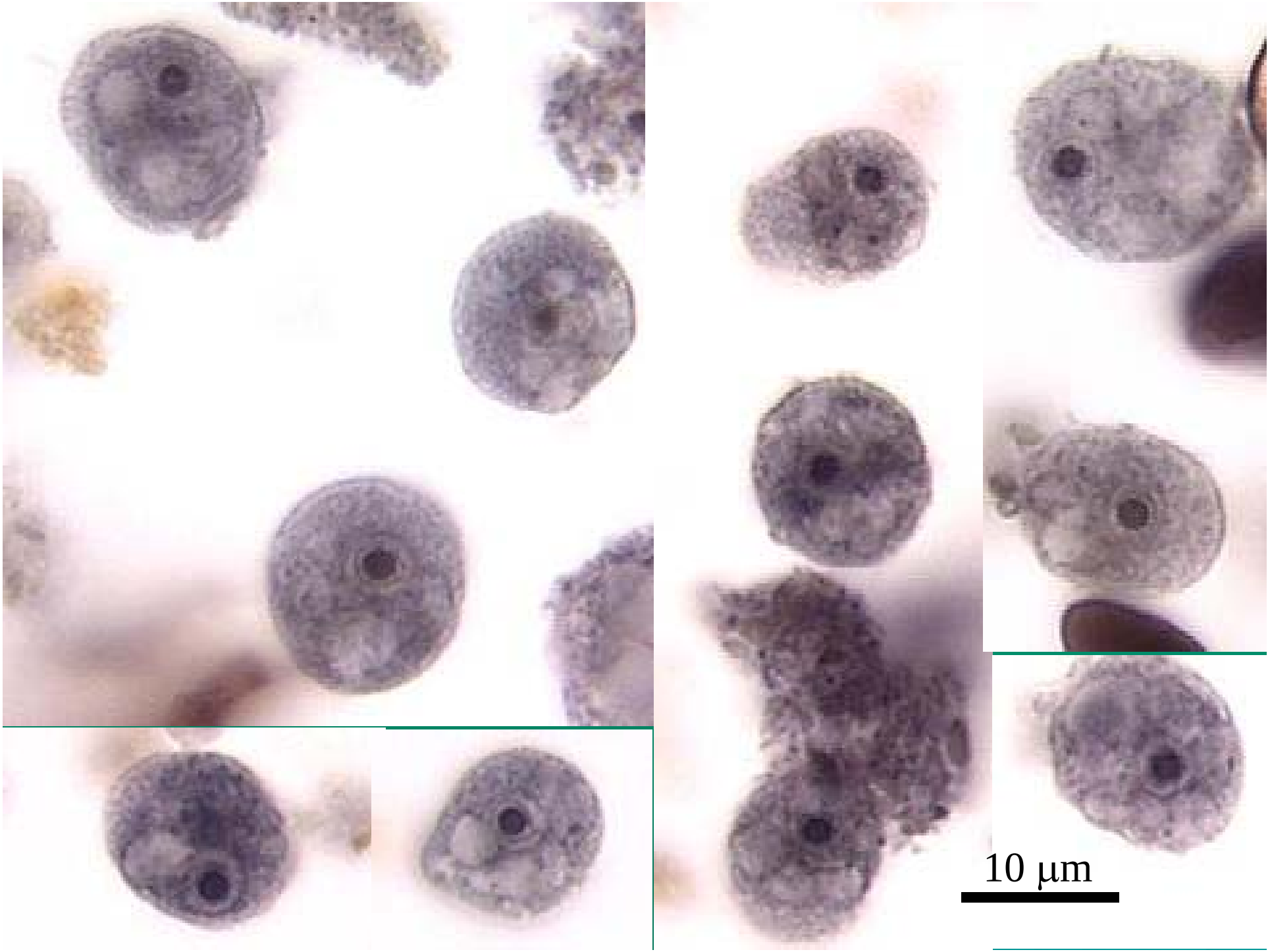
10 μm

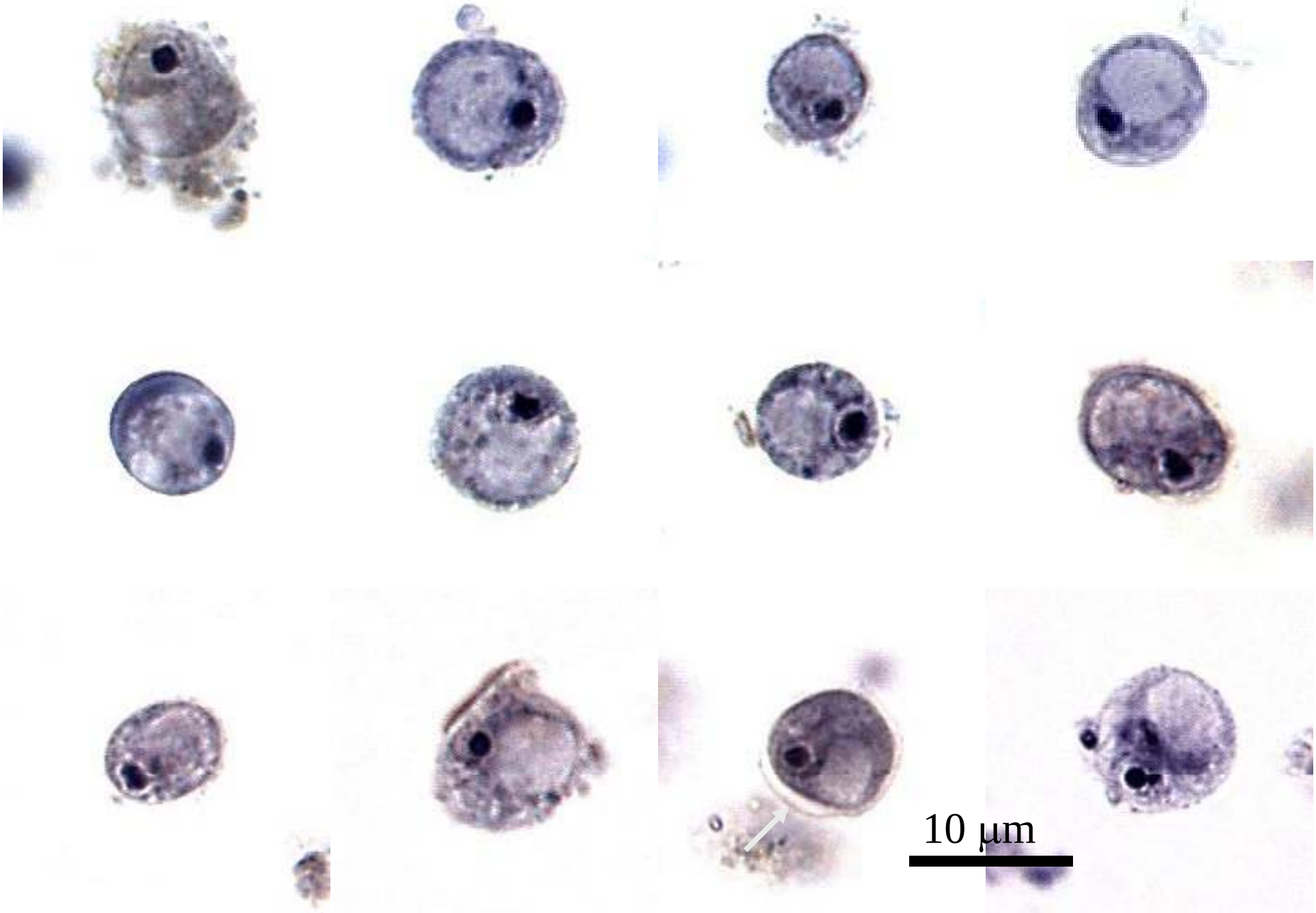
10 µm

اندولیماکس نانا
Endolimax nana

- **کلیدهای تشخیصی تروفوزوئیت**
- اندازهً بین ۷ تا ۱۰ میکرون است
- حرکت آرام دارد
- پاهای کاذب پهن وهیالینی هستند
- یک هسته با کاریوزوم بزرگ مرکزی دارد
- دارای یک هسته است
- کاریوزوم تقریبًا مرکزی وبزرگ می باشد
- به تعداد زیاد واکوئول دارد
- هسته در نمونه های رنگ نشده غیر قابل دیدن است
- هستک بزرگ ونامنظم وفاقد کروماتین است

- **کلیدهای تشخیص کیست**
- اندازه ۵ تا ۱۴ میکرون
- کیست غالبا فاقد واکوئول گلیکوژنی می باشد
- کیست دارای یک تا چهار هسته است
- شکل کیست نامنظم است
- اجسام کروماتیدی به صورت دانه های کوچک کروی یا کشیده دیده می شوند

Nonpathogenic amebas (2)

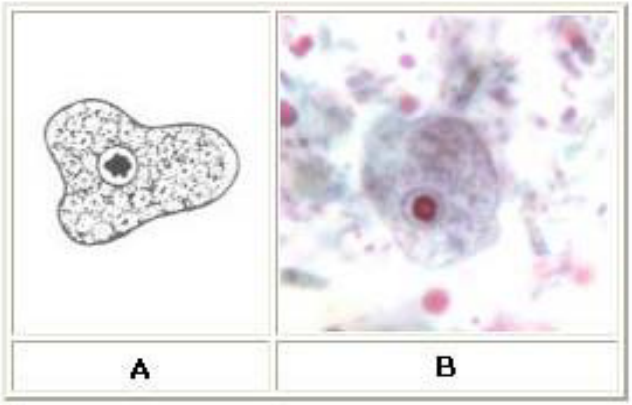

A, **B:** *Endolimax nana* trophozoites. The trophozoites each have one nucleus with a characteristically large, irregularly shaped, blot-like karyosome (line drawing, **A**; trichrome stain, **B**). Their nucleus has no peripheral chromatin. Their cytoplasm is granular and vacuolated. The trophozoites measure usually 8 to 10 µm (range 6 to 12 µm).

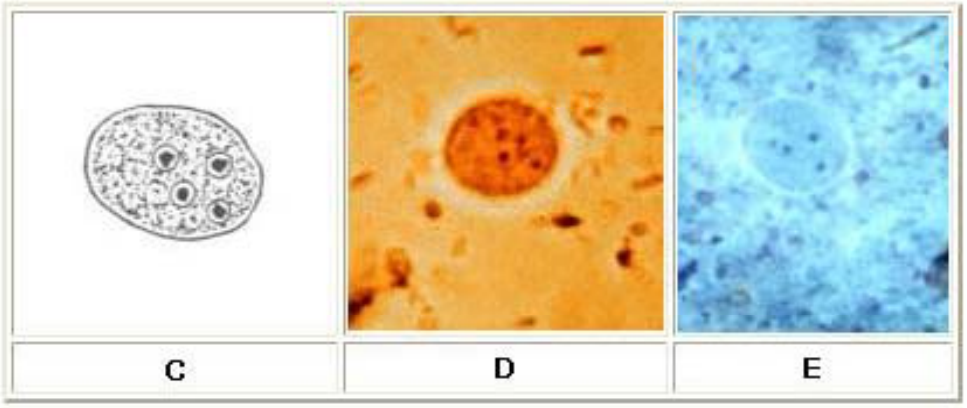

C, **D**, **E:** *Endolimax nana* cysts. The cysts when mature have 4 nuclei with large, blot-like karyosomes (line drawing, **C**; wet mount in iodine, **D**; trichrome stain, **E**). The cysts of *E. nana* do not have chromatoid bodies. The cysts measure 6 to 8 µm (range 5 to 10 µm).


Endolimax nana
Trophozoite
Cyst
10µm
10 um

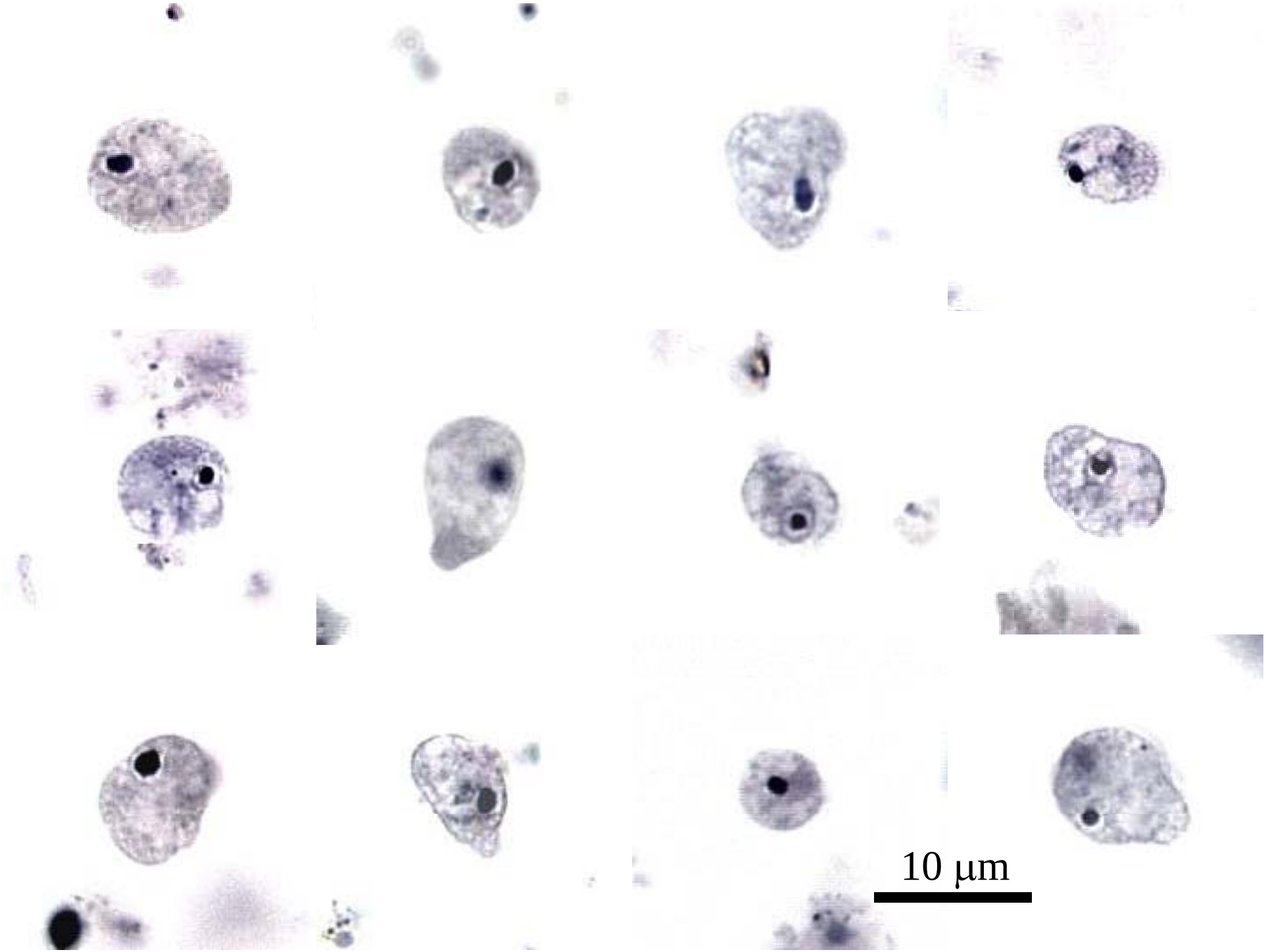
10 μm

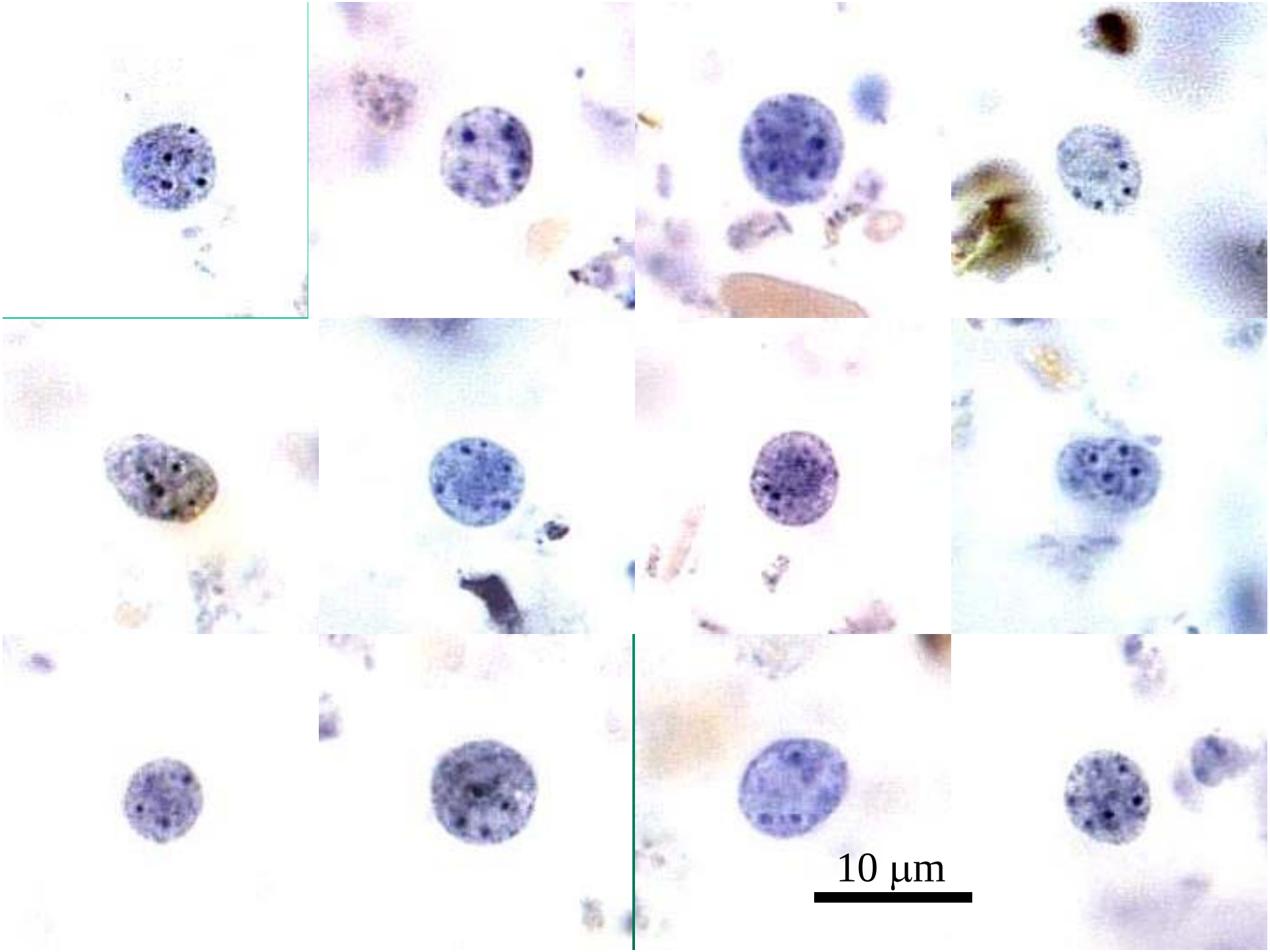
10 μm

رنگ نشده

	Entamoeba coli	*Endolimax nana*	*Iodamoeba bütschlii*	*Dientamoeba fragilis*	*Entamoeba histolytica*	*Entamoeba dispar*	*Entamoeba hartmanni*
							
اندازه(میکرون)	۱۵ - ۵۰	۸ - ۱۰	۸ - ۲۰	۵ - ۱۲	۱۵ - ۶۰	۱۵ - ۶۰	۱۵ - ۶۰
تحرک	کند	کند	کمی فعال	خیلی فعال	خیلی فعال	فعال	فعال
اکتوپلاسم	کم	کم	کم	زیاد	زیاد	زیاد	زیاد
پای کاذب	ضخیم،مشخصا دانه دار	ضخیم،مشخصا دانه دار	ضخیم روشن	برگی شکل ، روشن	انگشت شکل ، روشن	انگشت شکل ، روشن	انگشت شکل ، روشن
اندو پلاسم	همگی دارای سیتوپلاسم دانه دار به همراه ذرات غذایی،باکتری، کریستال. سلولهای گیاهی که اغلب در واکونل هستند.فاقد گلبول قرمز				واجد گلبول قرمز	فاقد گلبول قرمز	فاقد گلبول قرمز
هسته	حلقه ای از ذرات براق	معمولا قابل دیدن	معمولا قابل دیدن	۲ یا مجموعه ای از دانه ها	معمولا قابل دیدن	معمولا قابل دیدن	معمولا قابل دیدن
	پری کیست (معمولا گرد و فاقد ذرات غذایی ، باکتری وغیره)						
گلیکوژن	به ندرت دیده میشود	به ندرت	کاملا مشخص	ندارد	پراکنده ، سریع ناپدید میشود	پراکنده ، سریع ناپدید میشود	پراکنده ، سریع ناپدید میشود
کروماتونیدال بار	به ندرت دیده میشود	به ندرت	ندارد	ندارد	میله های براق بزرگ	میله های براق بزرگ	میله های برق بزرگ
	کیست						
اندازه(میکرون)	۱۰-۳۳	۵-۱۴	۵-۱۸	ندارد	۱۰-۲۰	۱۰-۲۰	۸-۱۰
شکل	گرد یا تخم مرغی	تخم مرغی	نامنظم	ندارد	گرد	گرد	گرد
دیواره	ضخیم	نازک	نازک	ندارد	نازک	نازک	نازک
گلیکوژن	پراکنده در مرکز	ندارد	ندارد	ندارد	بعضی مواقع باقی میماند	بعضی مواقع باقی میماند	بعضی مواقع باقی میماند
کرماتونیدال بار	معمولا ندارد	ندارد	ندارد	ندارد	بعضی مواقع باقی میماند	بعضی مواقع باقی میماند	بعضی مواقع باقی میماند
تعداد هسته	۱-۴	۴ عدد(در یک طرف)	فقط یکی	ندارد	۱-۴	۱-۴	۱-۴

رنگ آمیزی شده

	Entamoeba coli	*Endolimax nana*	*Iodamoeba bütschlii*	*Dientamoeba fragilis*	*Entamoeba histolytica*	*Entamoeba dispar*	*Entamoeba hartmannii*
انکلوزیونها سیتوپلاسم	با رنگ هماتوکسیلین آبی خاکستری میشود به غیر از واکوئل گلیکوژنی که روشن است همگی سیاه میشوند				گلبولهای قرمز هم سیاه رنگ میشوند		
مشخصه های ظاهری هسته							
غشاء	ضخیم	نازک	ضخیم	خیلی ظریف	ظریف		
کروماتین محیطی	خشن	ندارد	بعضی مواقع گرانولار	ندارد	گرانولهای ظریف		
کاریوزوم	خشن عموما غیر مرکزی	بزرگ نامنظم	جانبی بزرگ	مرکزی گرانولار	کوچک مرکزی		
شبکه فیبریل	احتمالا بصورت ذرات کروماتینی	فاقد کروماتین	فاقد کروماتین	فیبریلهای ظریف	اغلب دیده نمیشود		
پاتوژنسیتی	کامانسال غیر مهاجم	کامانسال غیر مهاجم	کامانسال غیر مهاجم	تردید وجود دارد	مهاجم	کامانسال غیر مهاجم	کامانسال غیر مهاجم



کیست انتاموبا هیستولیتیکا(دیسپار)

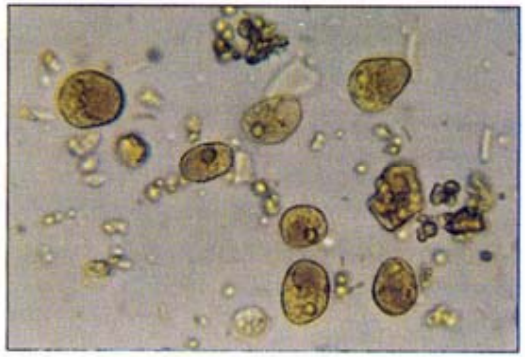

کیست یدوموبا بوتچلی

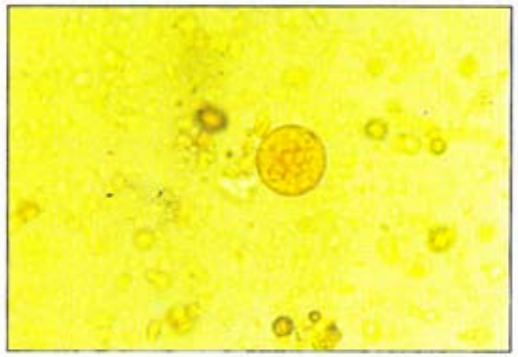

کیست انتاموبا کولی

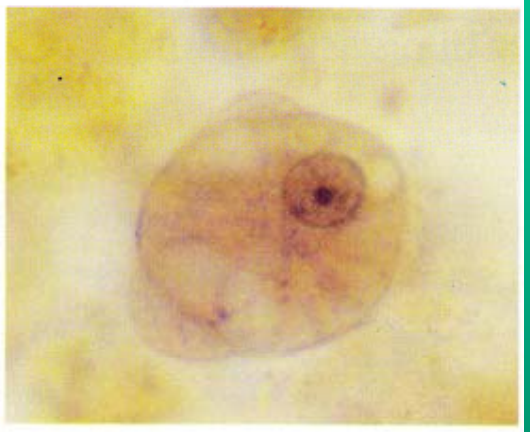

تروفوزوئیت انتاموبا کولی (هماتوکسیلین)

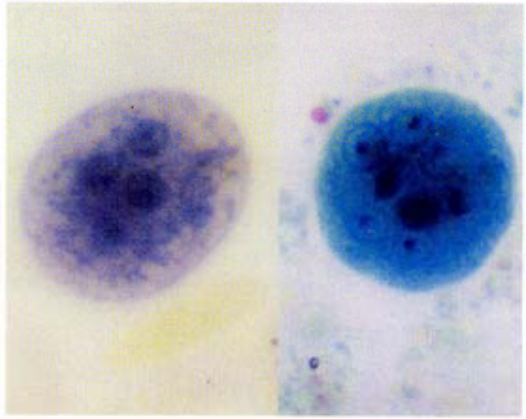

کیست انتاموبا کولی (تری کروم- هماتوکسیلین)

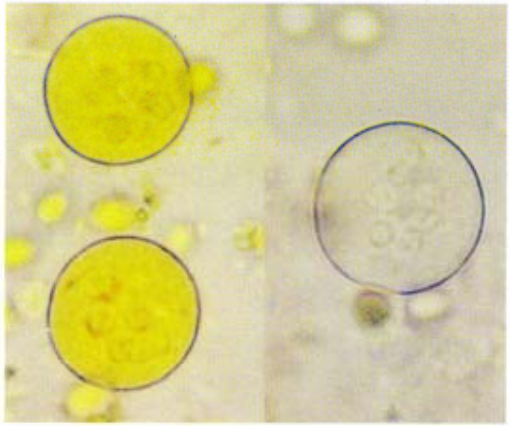

کیست انتاموبا کولی (بدون لوگل -بالوگل)

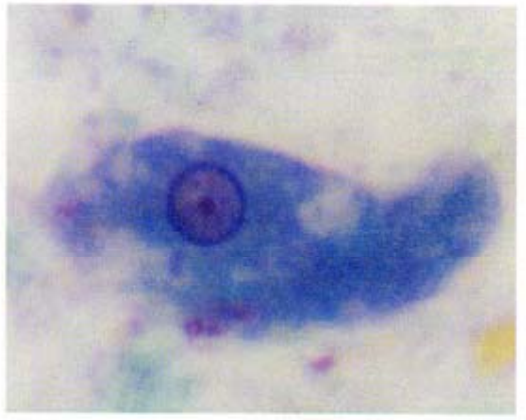

تروفوزوئیت انتاموبا هیستولیتیکا (تری کروم)

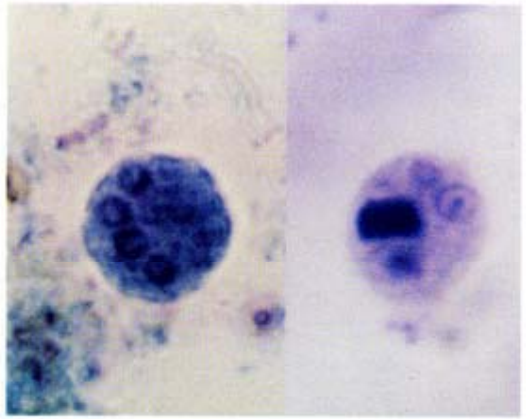

کیست انتاموبا هیستولیتیکا (هماتوکسیلین-تری کروم)



کیست انتاموبا کولی

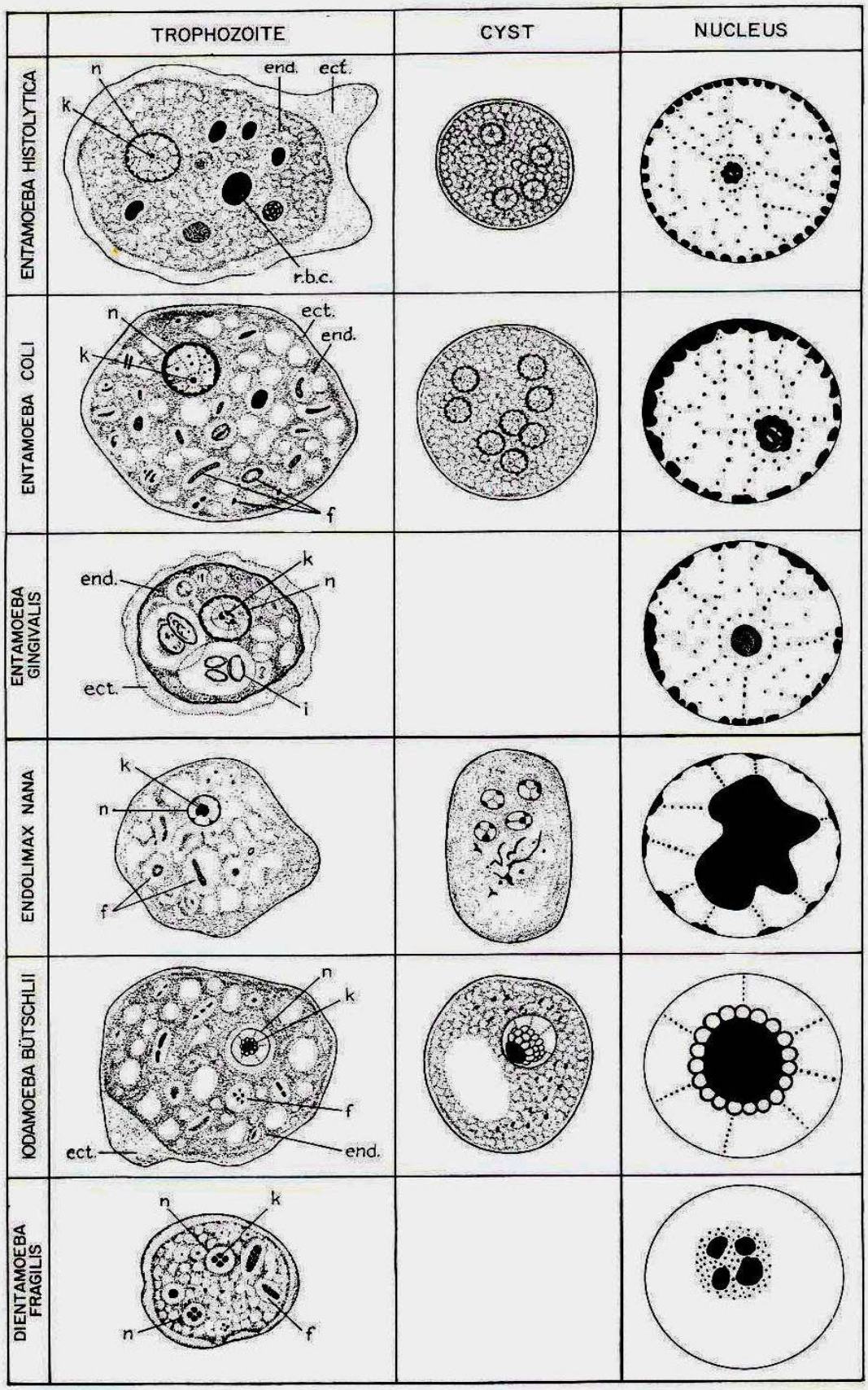

Figure 3-1. Comparative morphology of the amebas of man and schematic representation of their nuclei. Trophozoites and cysts of *Entamoeba histolytica, E. coli,* and *E. gingivalis* and of *Endolimax nana, Iodamoeba bütschlii,* and *Dientamoeba fragilis.*

ect., ectoplasm; end., endoplasm; f, food vacuoles; i, inclusion nuclei; k, karyosome; n, nucleus; r.b.c., red blood cells.

Key for the identification of amoebic trophozoites in stained smears

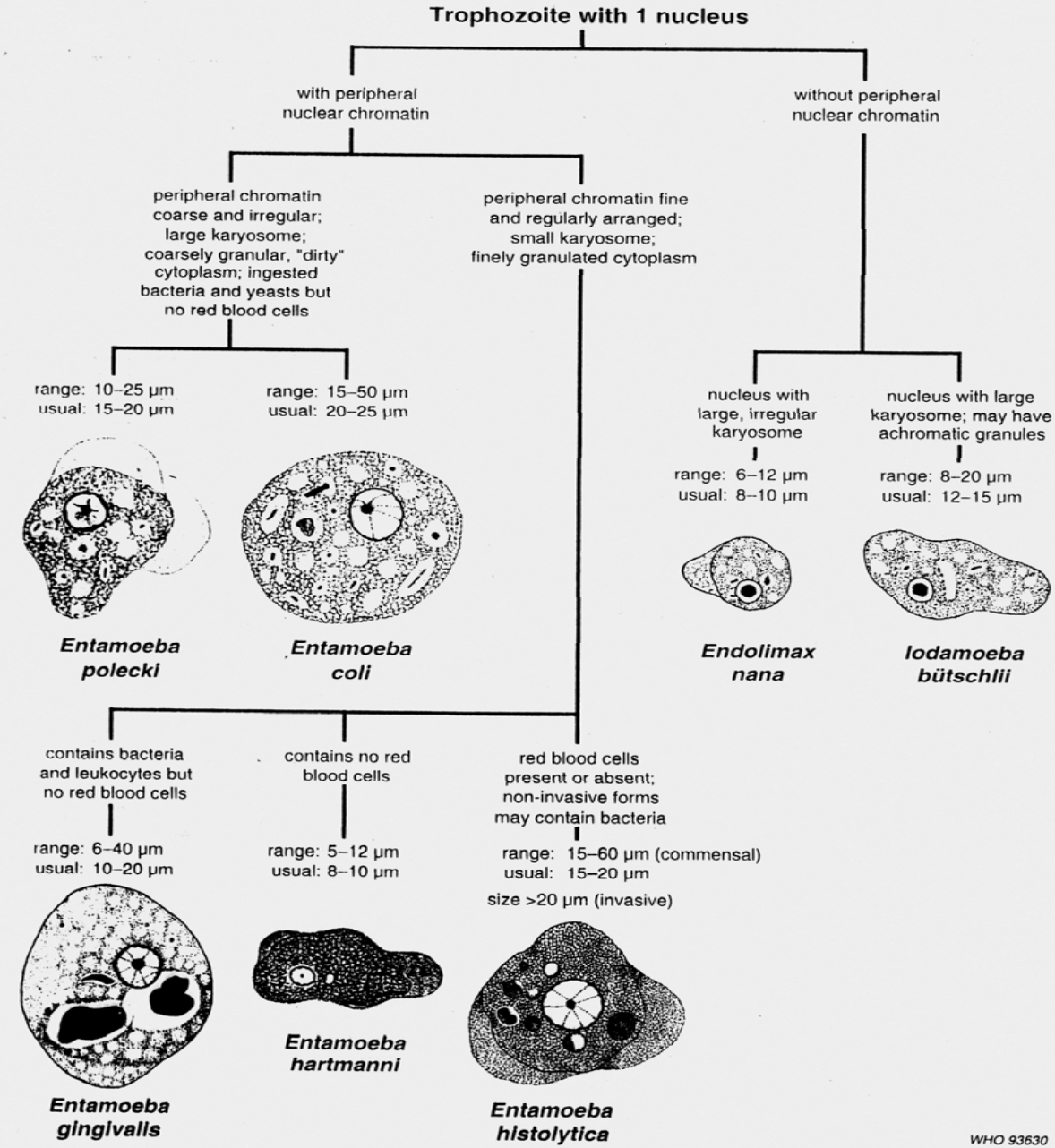

Key to identification of cysts of amoebae and flagellates in stained smears

